Aus der oto-laryngologischen Klinik (Prof. Siebenmann) in Basel.

Über eine seltene, retropharyngeal gelegene Bindegewebsgeschwulst mit Einschlüssen von Ganglienzellen.

Inaugural-Dissertation

zur

Erlangung der Doktorwürde

der

hohen medizinischen Fakultät der Universität Basel

vorgelegt von

Max Merz,

prakt. Arzt aus Menziken, Aargau,

z. Z. Volontärassistent der Klinik.

Mit 5 Abbildungen im Text und 2 Abbildungen auf Tafel I und II.

Wiesbaden.

Verlag von J. F. Bergmann.

1915.

Aus der oto-laryngologischen Klinik (Prof. Siebenmann) in Basel.

Über eine seltene, retropharyngeal gelegene Bindegewebsgeschwulst mit Einschlüssen von Ganglienzellen.

Inaugural-Dissertation

zur

Erlangung der Doktorwürde

der

hohen medizinischen Fakultät der Universität Basel

vorgelegt von

Max Merz,

prakt. Arzt aus Menziken, Aargau,

z. Z. Volontärassistent der Klinik.

Mit 5 Abbildungen im Text und 2 Abbildungen auf Tafel I und II.

Wiesbaden.

Verlag von J. F. Bergmann.

1915.

Von der Medizinischen Fakultät der Universität Basel genehmigt auf Antrag von Prof. Dr. Siebenmann.

Druck von Carl Ritter, G. m. b. H., Wiesbaden

Die Geschwülste und Missbildungen des Pharynx haben von jeher grosses Interesse beansprucht. Wohl an keiner Körperstelle wie gerade im Bereiche des Rachens müssen Neubildungen die Aufmerksamkeit des Trägers auf sich lenken; bedingen sie doch, zumal wenn eine gewisse Grösse erreicht ist, Störungen der Atmung oder der Nahrungsaufnahme. Es wird heutzutage von einer grossen Zahl der Autoren angenommen, dass beinahe alle Neubildungen des Pharynx aus kongenitaler Anlage hervorgehen, oft aber erst in späteren Jahren erkannt werden, wenn die Anlage, aus uns unbekannter Ursache sich plötzlich zu vergrössern anfängt und die oben angeführten Beschwerden bedingt.

Es sei mir gestattet, hier einige Worte über angeborene Geschwülste des Rachens vorauszuschicken. Ich nenne z. B. die epidermoidalen Polypen, welche von Arnold genau beschrieben worden sind. Man streitet sich, ob diese Tumoren als Produkte von Entwicklungsstörungen eines Organismus anzusehen seien, oder ob es sich um Reste eines zweiten Fötus handle. Zahlreiche Beobachtungen haben gezeigt, dass es sich in sehr vielen Fällen um sogenannte Parasiten, Epignati handelt. In solchen Geschwülsten werden dann rudimentäre Organe gefunden, Extremitäten, Darmteile, Hirnsubstanz u. dergl. mehr. Die Träger dieser Tumoren zeichnen sich in den meisten Fällen noch durch Missbildungen anderer Art aus und sind beinahe immer lebensunfähig. Die bunte Mannigfaltigkeit mit der die Natur die angeborenen Geschwülste des Pharynx ausrüstet, lässt sich leicht erklären, wenn wir uns die komplizierten Verhältnisse, welche sich bei der Entstehung der Kopfhöhle abspielen, vergegenwärtigen. Die Entwicklung der Mundbucht und die Vereinigung mit dem Vorderdarm, die ektodermale Einstülpung, welche zur Entstehung der Hypophysentasche führt; dann die Verhältnisse

bei der Entwicklung des Mittelohres, wo ein Aneinanderstossen der ersten äusseren mit der ersten inneren Kiemenbucht stattfindet, alles dies sind sehr komplizierte Vorgänge. Diejenige Stelle, wo Mundbucht, Kopfdarm, Chorda, Hypophysenanlage und Urwirbelplatte des Kopfes zusammentreffen, ist im höchsten Maſse zu abnormer Dislokation von Geschwulstkeimen prädispondiert. Es ist denn auch der Pharynx und dessen Umgebung mit seinen Höhlen und Fortsätzen eine wahre Fundgrube der verschiedenartigsten Tumorformen.

Über Bindegewebsgeschwülste des Halses hat F. de Quervain im Jahre 1899 an Hand von 25 Fällen eine grössere Arbeit veröffentlicht. Dabei betonte er, dass die Fibrome des Halses im allgemeinen keinen Anspruch auf besonderes Interesse erheben dürfen. Und doch mag es gerechtfertigt erscheinen, im folgenden einen Fall zu beschreiben, der sowohl in Bezug auf den Standort der Geschwulst als auch in klinischer und histologischer Beziehung viel Eigenartiges bietet.

Krankengeschichte (Kantonsspital Glarus).

O., Peter, 17 Jahre, Bilten. Aufgenommen 29. XII. 09. Entlassen 5. V. 10.

Anamnese: Die Eltern sind gestorben; der Vater an Lungenschwindsucht, die Mutter soll magenleidend gewesen sein. Patient hat zwei gesunde lebende Schwestern, die ältere ist verheiratet; er selbst ist Insasse des Kinderasyls in Wädenschwyl (Anstalt für Schwachsinnige).

Nach Angabe des Patienten hat er schon lange eine Geschwulst im Halse, die langsam gewachsen ist und ausser einer näselnden Sprache und Atembehinderung keine weiteren Beschwerden machte.

Status präsens: 133 cm grosser Knabe von leicht idiotischem Gesichtsausdruck. Sensorium frei. Intelligenz noch ziemlich ordentlich vorhanden (Kopfrechnen gut). Dunkles Hautkolorit. Der Rücken, die Brust, der Rumpf und die Oberschenkel zeigen in der Haut zahllose, grössere und kleinere dunkelbraune Pigmentflecken. Am linken Unterschenkel ein Naevus pilosus. (Siehe Abbildung 1 und 2 auf Tafel I und II). Pupillen gleich, normal reagierend. Die Sprache ist stark näselnd. Sehr schlechte kariöse Zähne. Zunge frei, ohne Belag.

Bei der Inspektion der Mundhöhle beobachtet man, dass der rechte Gaumenbogen stark nach vorn gedrängt ist durch einen hinter ihm liegenden Tumor, der von normaler Pharynxschleimhaut bedeckt ist. Der Tumor hat kugelige Form, ist kleinapfelgross, mit glatter Oberfläche und von derber, prall elastischer Konsistenz (vergl. Abbildung 3). Fluktuation lässt sich keine nachweisen. Der Tumor geht nach der linken Seite hin bis über die Uvula hinaus. Von aussen fühlt man die Geschwulst unterhalb des rechten Kieferwinkels. Druckempfindlichkeit ist keine vorhanden. Es besteht beschränkte Verschieblichkeit. Im

Jugulum liegt ein pflaumengrosser, zentraler Strumaknoten. Herz und Lungen ergeben normale Verhältnisse. Abdomen o. B.

Diagnose: Tumor der hinteren Pharynxwand. Dermoidcyste? Teratom?

14. Januar 1910. Keinerlei Veränderungen. Der Pharynxtumor ist nicht gewachsen. Die Nahrungsaufnahme geht ohne Schwierigkeiten vor sich. Keinerlei Schmerzen. Sprache immer näselnd. Wohlbefinden.

Abbildung 3.

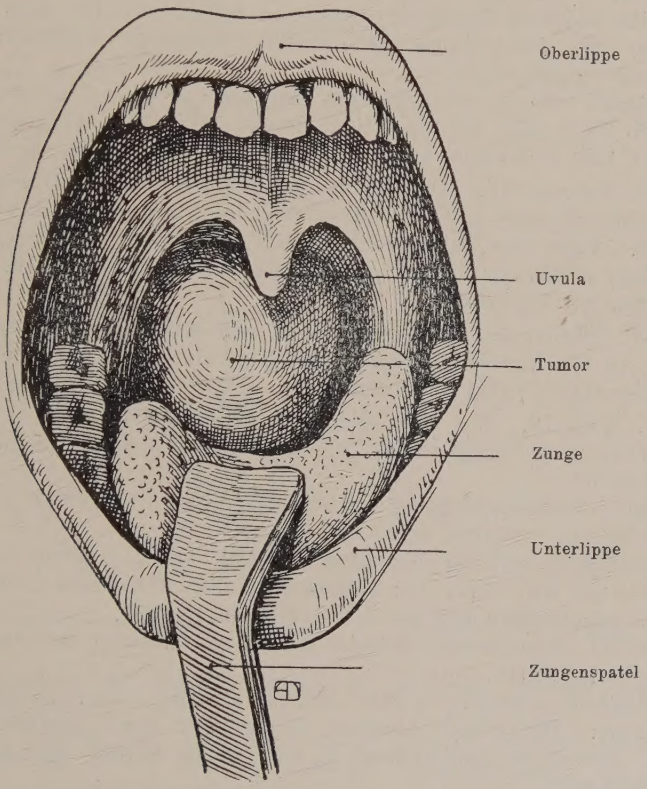

Tumor in situ.

12. Februar 10. Status idem. Der Tumor hat sich nicht verändert.

17. Februar 10. Operation: Exstirpation vom Munde aus. Operateur: Dr. F. Fritzsche, Spitalarzt. Die Operation wurde am hängenden Kopf nach Rose in Äthernarkose ausgeführt. Der Tumor präsentierte sich bei weitgeöffnetem Munde, wie Abbildung 3 zeigt.

Mit einem Faden wird zuerst die Zunge angeschlungen und nach vorne gezogen, hierauf der Tumor sichtbar gemacht, indem der Mund durch die Sperre weit geöffnet und die Zunge an den Mundboden gepresst wird. Mit dem Thermokauter wird sodann die Schleimhaut über der Geschwulst quer durchtrennt, dann abgehoben und versucht, zwischen dieser und dem Tumor stumpf mit dem Finger vorzugehen. Dies gelingt recht ordentlich. Zuerst wird der obere Pol frei gemacht und nach Wegdrängen des weichen Gaumens mit Muzeuxscher Zange angehackt. Nun wird weiter stumpf vorgegangen und es gelingt jetzt leicht, den Tumor auszuschälen und durch Zug an der Muzeuxschen Zange ihn aus dem Cavum oris heraus zu befördern. Die ganz minime Blutung wird durch Tamponade gestillt. Gefässunterbindungen waren nicht erforderlich.

Patient erwacht ruhig aus der Narkose.

Am Tage nach der Operation steigt die Pulsfrequenz von 90 auf 120 Schläge bis zum 6. Tage bei normaler Temperatur.

21. Februar 10. Der Knabe hat sich gut von der Operation erholt, kann sprechen und ohne Schwierigkeiten breiige Nahrung zu sich nehmen. Unter der Zunge finden sich einige Ulcera, die durch Druck der Zunge gegen die Zähne bei der Operation zustande kamen. Mundspülungen mit Perhydrol.

28. Februar 10. Patient befindet sich seit einigen Tagen ausser Bett. An der hinteren Pharynxwand liegt ein schmieriger Belag, der sich mechanisch leicht entfernen lässt. Operationswunde geheilt.

5. März 10. Seit der Operation ist eine Differenz in der Pupillenweite aufgetreten. Die linke ist meist weiter als die rechte.

Austritt.

Eine Nachuntersuchung, welche ich am 13. Oktober 1913 bei dem Patienten vornahm, ergab folgendes:

Patient ist seit der Operation nie mehr krank gewesen.

Status universalis: Patient hat keinen Schnurrbart, Behaarung in den Achselhöhlen und an den Genitalien spärlich.

Kopf: Rachitischer Schädel mit hervorstehenden Backenknochen, blasse Gesichtsfarbe.

Pupillen ungleich, rechte kleiner als die linke, beide prompt reagierend. Die rechte Lidspalte ist weniger weit geöffnet als die linke. Der rechte Bulbus oculi in toto in die Orbita zurückgesunken (Enophthalmus).

Es besteht ferner ein deutlicher Unterschied in der Schweissabsonderung in bezug auf die beiden Gesichtshälften. Während im Verlaufe der Untersuchung auf der rechten Gesichtshälfte, insbesondere auf Stirn und Nase, deutliche Schweisstropfen erscheinen, bleiben die entsprechenden Partien linkerseits trocken.

Mund: Zähne unvollständig, kariös. Die Zunge wird gerade herausgestreckt. Uvula steht senkrecht. An der Pharynxwand ca. in der Höhe des rechten Gaumenbogens befindet sich eine lineare, glatte Narbe,

welche bis über die Mittellinie hinüberreicht. Die digitale Untersuchung des Epipharynx ergibt normale Verhältnisse, ebenso die Rhinoscopia posterior.

Hörweite: Beiderseits 20 m für Flüstersprache.

Trommelfelle normal.

Visus wurde nicht geprüft.

Stimme nicht mehr näselnd.

Über der Fossa jugularis sterni ein pflaumengrosser, harter Strumaknoten.

Thorax: Kräftig, federt leicht.

Lungen und Herz o. B.

Abbildung 4.



Aufriss des Tumors.



Grundriss des Tumors.

Blutdruck, mit Riva-Rocci an den Arteriae radiales gemessen, beiderseits gleich, 113 mm.

Auf Rücken und über dem ganzen Körper zerstreut stecknadelkopfgrosse bis 10 cm messende, braune Pigmentflecken. Am linken Unterschenkel über dem Malleolus internus ein grosser Naevus pilosus. Reflexe vorhanden, nicht gesteigert.

Urin: Klar, ohne Zucker und ohne Eiweiss.

Untersuchung des Tumors.

Makroskopisch stellt sich der Tumor als ein glasig derbes, längsovales, abgeflachtes Gebilde dar. Sein Längendurchmesser beträgt $7^1/_2$ cm, der Querdurchmesser $5^1/_2$ cm und seine Dicke $3^1/_2$ cm. Die Umrisse des Tumors zeigt Abbildung 4 in natürlicher Grösse.

Es handelt sich also um eine gut apfelgrosse Geschwulst von glatter und transparenter Oberfläche. Auf Schnitten erweist sich der untere, distale Pol mehr graurot, glasig durchscheinend, an der Oberfläche sind feine Gefässverzweigungen sichtbar. Eine Kapsel ist nicht vorhanden. Die Konsistenz der Geschwulst ist weich, die Schnittfläche glatt, markig; Schleim oder Zellbrei nicht abstreichbar. Aus dem makroskopischen Befund lässt sich über den anatomischen Bau der Geschwulst sehr wenig aussagen.

Mikroskopische Untersuchung: Das Präparat wurde sogleich nach der Operation in Alkohol fixiert. Gefrierschnitte, welche in der kantonalen Krankenanstalt Glarus angefertigt wurden, zeigten ausser lockerem Bindegewebe einige Ganglienzellen, worauf von dem damaligen Assistenten die Diagnose auf Ganglioneurom gestellt wurde. Man glaubte demnach mit Bestimmtheit annehmen zu dürfen, dass es sich um eine höchst seltene Neubildung handle, eine Geschwulst, wie sie im Bereiche des Mesopharynx resp. Retropharyngealraumes aus der vorliegenden Literatur zu schliessen noch nie beobachtet wurde. Um mich von der Anwesenheit von Ganglienzellen näher zu informieren, wurden unter Kontrolle von Herrn Universitätsdozenten Dr. v. Werdt (d. Z. Vertreter von Herrn Prof. Hedinger im path.-anat. Institut in Basel) Zelloidinschnitte angefertigt und diese zunächst nach der Färbemethode von Nissl behandelt. Es stellte sich heraus, dass in einigen Präparaten sich Ganglienzellen mit typischen Tigroidschollen finden. Diese Ganglienzellen liegen spärlich in dem der Hauptsache nach aus lockerem Bindegewebe bestehenden Tumor zerstreut. In den oberflächlichen Schichten sind sie zahlreicher vorhanden, während im Zentrum der Geschwulst nur hie und da eine solche gefunden werden kann. (Vergl. Abbildung 5, 6 u. 7).

Hämatoxylin-Eosinfärbung: Schon beim Ausschneiden kleiner Stückchen aus dem Tumor mit dem Rasiermesser zeigte sich ein gewisser Unterschied zwischen dem peripheren und dem zentralen Teil der Geschwulst, indem sich oberflächlich eine wenige Millimeter dicke Schicht ablöste. Man hatte den Eindruck, als läge diese Schicht wie eine Schale um den Tumor herum. Makroskopisch und auch bei Lupenvergrösserung lässt sich über den histologischen Bau der peripheren wie zentralen Teile nichts besonderes aussagen.

Die mit Hämatoxylin-Eosin gefärbten Zelloidinschnitte zeigten schon bei schwacher Vergrösserung eine oberflächliche, sehr stark mit Gefässen versorgte, hauptsächlich aus Bindegewebe bestehende Schicht. Die Bindegewebskerne sind dunkelblau bis schwarz gefärbt. Ausser Gefässen findet man noch zahlreiche Spalträume von verschiedenen Grössen. In der oberflächlichen Schicht liegen unregelmäfsig zerstreut braune, bis hellblaue, grosse Zellen mit bläschenförmigem Kern, sicherlich Ganglienzellen. Die zentralgelegenen Partien sind fast ausnahmslos aus feinfaserigem Bindegewebe aufgebaut. Hier finden wir nur wenig Gefässe und Ganglienzellen.

Während an der Oberfläche des Tumors das Bindegewebe mehr gleichmäfsig, parallel geschichtet verläuft, verfilzen und durchflechten sich die Bindegewebsfasern in den zentralen Partien. Die Ganglienzellen sind von verschiedener Grösse, einzelne von normalem Bau, andere lassen weder bläschenförmigen Kern, noch Kernkörperchen erkennen.

Abbildung 5.

Van Gieson-Färbung: Bindegewebe leuchtend rot, Kerne tief schwarz. Bei dieser Färbung sind die Ganglienzellen graugelb bis bläulich tingiert. Einige sind an der Peripherie von grossen, tiefschwarzen Kernen begleitet. In einem Schnitt konnte ich ungefähr 12 Ganglienzellen von beinahe gleicher Grösse auf einer kleinen Strecke hintereinander finden. Wie Glieder einer Kette liegen diese Ganglien in der oberflächlichen Schicht des Tumors. Bindegewebe und Gefässe in gleicher Anordnung wie bei der Hämatoxylin-Eosinfärbung. In den zentralen Geschwulstteilen sind die Ganglienzellen äusserst spärlich

vertreten. Eine Osmierung von Zelloidinschnitten zur Untersuchung auf Nervenfasern ergab nichts positives. Auch in den Präparaten, welche nach Weigert zur Darstellung der markhaltigen Nervenfasern behandelt wurden, konnten solche nicht gefunden werden. Die Nachforschung auf marklose Nervenfasern bot gewisse Schwierigkeiten. Ich stellte Gefrierschnitte her, indem ich kleine Stückchen unseres Tumors in 10% Formalinlösung brachte, bis dieselben untertauchten. (Die Geschwulst lag nämlich seit Jahren in Alkohol.) Mit dem Gefriermikrotom liessen sich mit Leichtigkeit Schnitte von 20 und 25 μ Dicke herstellen. Färben derselben nach der Methode von Bielschowsky. Aber auch hier liessen sich keine Nervenfasern nachweisen.

Wenn wir nun kurz rekapitulieren, so geht aus der histologischen Untersuchung hervor, dass sich die Geschwulst in der Hauptsache aus lockerem Bindegewebe, Gefässen und spärlichen Ganglienzellen zusammensetzt. Nervenfasern, sowohl markhaltige wie marklose, wurden keine gefunden. — Der Vollständigkeit halber soll nun noch versucht werden, die einzelnen Tumorbestandteile, besonders die Ganglienzellen, näher zu beschreiben. Die Ganglienzellen, deren Diagnose (vergl. Abbildung 6 u. 7)

Abbildung 6.



Abbildung 7.

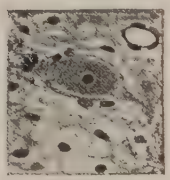

wegen ihres typischen Habitus keinerlei Schwierigkeiten bot, zeigen in den verschiedenen Teilen der Geschwulst wechselnde Grössen, insofern als die Länge 30—80 μ, die Dicke 20—30 μ beträgt. Wir haben also hier Ganglienzellen, deren Dimensionen diejenigen des sympathischen Nervensystems (18—22 μ nach Kölliker) wesentlich überschreiten. Die Kerne sind bläschenförmig rund und enthalten meist einen kleinen, chromatinreichen Nukleolus. Das Vorkommen von mehreren resp. zwei Zellkernen in einer Ganglienzelle konnte nur einmal konstatiert werden. Was den Protoplasmaleib der Ganglienzellen anbetrifft, so beobachteten wir an mehreren Exemplaren ausgesprochene Pigmentierung im peripheren Teil, während das Zentrum heller erschien. Nur eine ganz geringe Zahl von Ganglienzellen zeigten eine Andeutung von Nervenfortsätzen in Form von stark pigmentierten Polkegeln. Um die Ganglienzellen herum finden sich sehr häufig grosse, stark tingierte Kerne (3—4). In bezug auf die Verteilung der Ganglienzellen im Tumor ist zu bemerken, dass dieselben — wie schon oben gesagt — im ganzen spärlich, in der oberflächlichen Schicht zahlreicher vorhanden sind als im Innern der Geschwulst.

Ein Rückblick auf die obenstehenden Befunde zeigt uns, dass die Geschwulst im wesentlichen den Grundcharakter eines Fibroms trägt. Ein gesteigertes Wachstum und Neubildung von Bindegewebe ist festgestellt. Was dem Tumor ein ganz eigenartiges und interessantes Gepräge giebt, ist das Vorhandensein von Ganglienzellen im Bindegewebsstroma.

Kurz zusammengefasst handelt es sich also in dem vorliegenden Falle um eine gutartige, leicht ausschälbare, mit Ganglienzellen durchsetzte Bindegewebsgeschwulst bei einem leicht schwachsinnigen, 17jährigen Burschen. Neben dem Vorhandensein dieser Neubildung ist Patient aber noch durch andere interessante Merkmale ausgezeichnet: Rachitischer Habitus, Knochenauftreibungen, Säbelbeine, auf dem Rücken zahlreichere, auf der Bauchseite nur spärlich zerstreute Pigmentflecken. Auf der Rücken- und Bauchseite der rechten Körperhälfte befinden sich einige Naevi pigmentosi von auffallend grossen Dimensionen (6—10 cm). Die Therapie bestand in der chirurgischen Entfernung der Geschwulst. Patient ist jetzt geheilt, rezidivfrei. — Die Sympathikusstörungen, die sich bei der Nachuntersuchung im Jahre 1913 feststellen liessen, bedürfen noch einer besonderen Besprechung.

Woher stammen nun die Ganglienzellen in einem Tumor der hinteren Pharynxwand im Bereiche des oralen Pharynxabschnittes? Handelt es sich um verlagerte, heterotope Nervenzellen, oder kommen normalerweise an dieser Stelle oder in dieser Gegend Ganglienzellen vor? Die topographische Anatomie lehrt uns, dass ein Teil des Geflechtes des Sympathikus über die Vorderfläche der Wirbelsäule hinzieht. In der Höhe des 2. und 3. Halswirbels liegt etwas seitwärts das Ganglion cervicale supremum, von retrovisceralem Bindegewebe umschlossen. Aus bestimmten Gründen, die ich noch zu erörtern habe, glaube ich mit Sicherheit annehmen zu dürfen, dass der Tumor des eben beschriebenen Falles seinen Ursprung von dem das Ganglion cervicale supremum durchziehenden und umschliessenden Bindegewebe genommen hat, dass also die auf der Oberfläche des Tumors zahlreicher, im Zentrum spärlicher verteilten Ganglienzellen die Reste des genannten Ganglions darstellen. Wir nehmen an, dass das Bindegewebe dermafsen zugenommen habe, dass die Ganglienzellen auseinander getrieben, das Ganglion sozusagen aufgesplittert wurde.

Die klinischen Symptome weisen aus Sicherheit auf eine Mitbeteiligung des Sympathikus hin. In der Krankengeschichte steht vermerkt, dass beim Austritt des Patienten aus dem Spital eine deutliche Differenz in der Pupillen-

weite beobachtet wurde, im Sinne einer Verengerung des rechten Sehloches gegenüber dem linken. Vielleicht ist auch die gesteigerte Pulsfrequenz, welche während einiger Tage post operationem anhielt und später vollständig verschwand, auf eine Reizung des Sympathikus zurückzuführen. Ferner geht aus meiner im Oktober 1913 angestellten Nachuntersuchung des im Februar 1910 operierten Patienten zur Genüge hervor, dass deutliche Störungen, die auf eine Läsion im Sympathikus zurückzuführen sind, vorliegen: Enophthalmus rechts, rechte Lidspalte enger als die linke, deutlicher Unterschied in der Schweissekretion der rechten Seite im Vergleich zur linken Gesichtshälfte (Hyperhidrosis rechts). Als eine weitere Störung, die vielleicht auf eine Veränderung des sympathischen Nervensystems schliessen und auf eine kongenitale Entstehung des Tumors hinweisen würde, könnten die zahllosen Pigmentflecken in der Haut angeführt werden: hat man doch zu wiederholten Malen bei Geschwülsten, die den Sympathikus in Mitleidenschaft zogen, abnorme Pigmentierung der Haut beobachtet, z. B. bei Neurofibromatose (Aschoff, Lehrbuch der pathol. Anatomie, Bd. I, S. 534, Bd. II, S. 735.)

Wie sollen wir nun unsere Geschwulst bezeichnen? Handelt es sich um ein Neurofibrom, um ein Ganglioneurom, oder bloss um ein Fibrom? Die beste Benennung ist wohl die eines Fibroms mit Ganglienzelleneinschlüssen. Ein Ganglioneurom kann es nicht sein, schon aus dem einzigen Grunde, weil eine Vermehrung von Ganglienzellen sicher nicht stattgefunden hat und Nervenfasern nicht nachzuweisen sind. Ein Neurofibrom schliessen wir aus dem einfachen Grunde aus, weil die Hauptmasse des Tumors aus typischem, lockerem Bindegewebe besteht.

Aus dem makroskopischen Befund werden wir bei diesen Geschwülsten niemals die richtige Diagnose stellen können. In solchen Fällen muss stets das Mikroskop zu Rate gezogen werden, das uns allein eine sichere, einwandfreie Diagnose erlaubt.

Über die Häufigkeit des Vorkommens solcher Tumoren können wir keine Angaben machen: jedenfalls sind sie äusserst selten. Es scheint in der pathologisch-anatomischen Literatur sehr wenig darüber niedergelegt zu sein. Auch bei der Durchsicht der Fachschriften, in erster Linie des Zentralblattes für Laryngologie, Bd. 1—29, fand ich nichts, was meinem Fall entsprechen würde, ebenso nicht in dem grossen Handbuch der Laryngologie und Rhinologie von Heymann, noch in den übrigen kleineren Lehrbüchern. In Band 27 der oben genannten Zeitschrift wird lediglich über ein ganglienzellenfreies Fibrom des oralen Pharynxabschnittes als Seltenheit referiert. (Bonain, Fibrom des oralen

Pharynx, Tumeur fibreuse de la partie médiane du Pharynx buccal. Revue hebdom. de la Rhinol. Nr. 16, 1911.) Es handelt sich um einen Tumor, der den Eindruck machte, als ob er vom Aryknorpel entsprungen wäre, und welcher mit der galvanokaustischen Schlinge abgetragen wurde.

Im Zentralblatt für allgemeine Pathologie, Bd. 14, S. 492, findet sich ein Referat über Fibrome des Halses mit Beziehungen zum Rückenmark. Die Arbeit stammt von E. Boerner und erschien in der deutschen Zeitschrift für Chirurgie. Bd. 67. «Ein 14jähriger Knabe erkrankte mit Schmerzen in der rechten Schulter, die in den rechten Arm ausstrahlten. Schwäche dieses Armes, des rechten Beines und endlich auch des linken Armes. Die Rückenmuskulatur war stark atrophiert. Störungen der Sensibilität, sowie der Motilität von Blase und Mastdarm fehlten. Als Ursache der nervösen Symptome fand sich an der rechten Seite des Halses in dem von M. sternocleidomastoideus, dem M. trapezius und der Clavicula begrenzten Dreieck ein gänseeigrosser Tumor von glatter Oberfläche. Bei der Operation zeigte es sich, dass ein Fortsatz des birnförmigen Tumors in das 5. oder 6. Foramen vertebrale hineinreichte. Nach der Entfernung trat wesentliche Besserung ein. Der Tumor erwies sich bei der histologischen Untersuchung als ein zellreiches Fibrom mit langen Kernen und sehr kleinen Zelleibern. Nerven enthielt er nicht, wohl aber Ganglienzellen.

Verfasser lässt es dahingestellt, ob das Fibrom von der Dura ausgegangen oder neben der Wirbelsäule entstanden und erst sekundär in den Wirbelkanal eingedrungen ist. Letztere Annahme hat die grössere Wahrscheinlichkeit für sich, da die spinalen Symptome erst verhältnismäfsig spät auftraten.

Diese Geschwulst scheint mit dem unsrigen Falle, was die histologische Untersuchung anbelangt, übereinzustimmen. Lokalisation und klinischer Verlauf dagegen sind ganz anderer Art.

Über Fibrome des Halses hat, wie schon oben erwähnt wurde, F. de Quervain im Jahre 1899 eine grössere Arbeit veröffentlicht (F. de Quervain, Über Fibrome des Halses, Arch. für klinische Chirurgie Bd. 58).

Verfasser berichtet eingehend über 25 Fälle und teilt die Fibrome des Halses nach der Lage zum M. sternocleidomastoideus in drei Kategorien ein:

1. Fibrome, die hinter dem Sternocleidomastoideus
2. « die vor « «
3. « die unter « « liegen.

De Quervain betont, dass die Fibrome am Hals sehr seltene Geschwülste seien, besonders Fibrome im oberen Halsdreieck vor dem M. sternocleidomastoideus. Zwei von den 25 Geschwülsten zeigten einen Zusammenhang mit dem Rückenmark und lösten deutliche spinale

Symptome aus. De Quervain erwähnt, dass Fibrome überall entstehen können, wo Bindegewebe vorhanden sei. Eine Vergrösserung findet dann (nach Virchow) durch Umwandlung des benachbarten Bindegewebes in Fibromgewebe statt. Er glaubt, dass sekundär beim Weiterwachsen charakteristische Elemente (in unserem Falle Ganglienzellen des Ganglion cervicale supremum) sehr leicht in das Fibrom eingeschlossen werden können.

Wenn wir nach diesen Ausführungen noch einmal kurz auf unseren Fall zurückkommen wollen, so liesse sich darüber folgendes sagen:

Der topographischen Lage nach passt unser Fibrom kaum in die von F. de Quervain angegebene Einteilung der Bindegewebegeschwülste des Halses hinein, weil es in keiner Weise Beziehungen zur seitlichen Halsmuskulatur aufweist, sondern unmittelbar auf der Halswirbelsäule aufsitzt. Wir müssen ihn vielmehr als ein Unikum in der Literatur der Halsgeschwülste des Menschen betrachten.

Als Anhang zu meiner Arbeit möchte ich dagegen nicht unterlassen einer Mitteilung aus der Veterinär-Medizin zu gedenken. In Band 11, Ergebnisse der Pathologie und der pathologischen Anatomie findet sich nämlich eine Besprechung der unserem oben beschriebenen Tumor jedenfalls sehr nahestehenden «Neurome» beim Rind.

«Echte Neurome als Geschwülste, die wesentlich aus neugebildeten Nervenfasern bestehen, sind bei Tieren bis zum heutigen Tage mit Sicherheit nicht nachgewiesen worden. Alle unter dieser Bezeichnung beschriebenen Tumoren sind falsche Neurome, d. h. es sind Fibrome und Myxome des bindegewebigen Teiles der Nerven. Blanc studierte die Genese dieser Tumoren eingehend und sucht die Frage zu entscheiden, ob dieselben aus dem intrafaszikulären Bindegewebe hervorgehen, oder durch Umwandlung aus dem Nervengewebe entstehen. Er kam dabei zu folgendem Schlusse:

1. Die sogenannten Neurome sind bindegewebige Neubildungen, die im Innern der Nerven-Primitivbündel aus dem intrafaszikulären Bindegewebe entstehen; es sind myxomatöse Fibrome, sehr arm an Bindegewebsfasern, sehr reich an Bindegewebszellen aller Formen.
2. Die Nervenfasern bleiben im Innern dieser Neubildungen lange intakt, sie verlieren höchstens den Markmantel und bleiben als marklose Fasern oder nackte Achsenzylinder erhalten; die Ganglienzellen bleiben sogar in den Myxofibromen des Herzgeflechtes unversehrt.

Derartige Neubildungen werden in der neuesten Literatur als zufällige Befunde bei geschlachteten Rindern mehrfach beschrieben. So

beobachtete Matschke multiple, zum Teil umfangreiche Neurofibrome bei einer 10 Jahre alten Kuh. Die knotenförmigen Tumoren hatten ihren Sitz in dem unteren Hals- und ersten Brustknoten des N. sympathicus, in den vereinten oberen und unteren Lungen- wie Schlundgeflechten des Sympathikus, in den Zwischenrippennerven, im Bauchknoten und halbmondförmigen Knoten des Sympathikus.

Zum Schlusse sei es mir gestattet, meinem verehrten Chef, Herrn Prof. Dr. F. Siebenmann, für sein gütiges Entgegenkommen den verbindlichsten Dank auszusprechen. Ferner danke ich dem Privatdozenten der Pathologie, Herrn Dr. med. von Werdt (d. Z. Vertreter von Herrn Prof. Hedinger), für die Durchsicht der mikroskopischen Präparate. Dankend möchte ich auch meinen ehemaligen Chef, Herrn Dr. F. Fritzsche, Spitaldirektor in Glarus erwähnen, der mir in äusserst zuvorkommender Weise die Krankengeschichte und den Tumor des oben beschriebenen Falles zur Verfügung gestellt hat.

Literaturangaben.

1. Boerner, E., Über Fibrome des Halses mit Beziehungen zum Rückenmark. Deutsche Zeitschrift für Chirurgie Bd. 67.
2. Aschoff, Lehrbuch der pathologischen Anatomie.
3. v. Bruns Handbuch der Chirurgie.
4. Heymanns Handbuch der Laryngologie und Rhinologie Bd. II.
5. Zentralblatt für Laryngologie Bd. 27. Fibrom des oralen Pharynx von Bonain (Referat).
6. F. de Quervain, Über die Fibrome des Halses. Arch. für klinische Chirurgie Bd. 58.
7. Ergebnisse der allgemeinen Pathologie und der pathologischen Anatomie des Menschen und der Tiere Bd. 11, S. 1107.
8. Zentralblatt für allgemeine Pathologie Bd. 14, S. 492.
9. Ostertag, Handbuch für Fleischbeschau.
10. Zietschmann, 2 Fälle von Fibroneurombildung beim Rinde. Sächsische Berichte 1900, S. 234.

Abbildung 1.
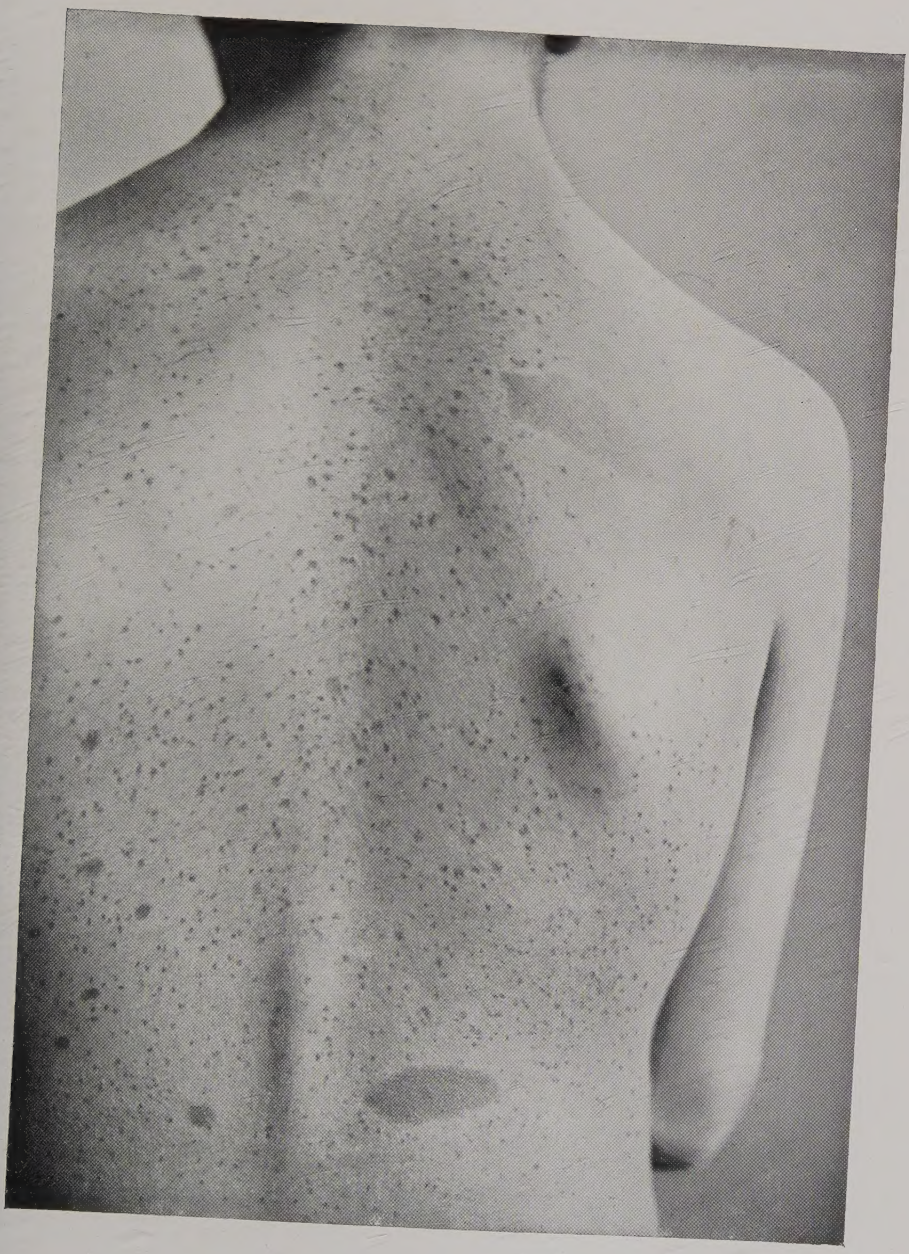
Abbildung 2.